Dup
1925
Lane Medical Library

# Zur Genese und Veränderung der Parotistumoren.

(Parotisendotheliome-Parotisepitheliome.)

## Inaugural-Dissertation

zur Erlangung der Doktorwürde
der hohen medizinischen Fakultät der
Universität Göttingen

vorgelegt von

**Adolf Jenrich**
prakt. Arzt
**in Brilon-Wald (Westfalen)**

**Göttingen 1925.**

BRILON i. WESTF.
Buchdruckerei Wilh. Weyers
1926.

Meinen lieben Eltern gewidmet.

Der medizinischen Fakultät zu Göttingen vorgelegt u
zum Druck genehmigt am 22. November 1925.

---

Referent: Geheimer Rat Prof. Dr. Ed. Kaufmann.

(Aus dem pathologischen Institut der Universität Göttingen. [Dir. Geheimer Rat Prof. Dr. Ed. Kaufmann].)

Wie verschieden die Auffassung von dem Wesen der sogenannten Mischtumoren der Speicheldrüsen ist, beweist schon die Mannigfaltigkeit der Namen, die man den Geschwülsten gegeben hat, wie: Angiosarcom (Waldeyer), plexiformes Sarcom (Ewetzky), alveoläre Sarcome (Billroth) Carcinosarcom (Sattler), alveoläre endotheliale Sarcome (Bizzozero), endotheliale Carcinome (Robin), Fibromyxome, Chondromyxosarcome (C. Kaufmann) (Nasse), Zylindrome (Henle) usw.

In Frankreich hat die endotheliale Lehre viele Gegner und Verteidiger; ebenso in Italien fanden sich Anhänger beider Lehren. Battistini, Tresini Tomacelli u. a. suchten die endotheliale Lehre zu verfechten. Cassanella dagegen schließt jede endotheliale Wucherung aus, da er einen Zusammenhang zwischen zelliger Neubildung und Drüsenschläuchen gefunden zu haben glaubte.

Die ersten Beschreibungen über Geschwülste der Speicheldrüsen waren wesentlich kasuistischer Natur. Es seien hier u. a. Laurance, Havkins und Paget genannt.

Im Jahre 1859 erschienen die bahnbrechenden Arbeiten von v. Bruns über die Pathologie und Therapia der Kau- und Geschmacksorgane und von Billroth über Speicheldrüsentumoren. Billroth leitet die Entstehung der Geschwülste vom Bindegewebe der Drüse ab; diese Auffassung ist lange Zeit die herrschende gewesen. Auch R. Virchow schließt sich ihr an, wie nach seiner Anschauung ja überhaupt das Bindegewebe die Matrix aller Tumoren darstellt.

C. Kaufmann betont ausdrücklich, daß alle drüsenähnlichen Bildungen in den Parotis-Enchondromen mit Drüsen-

elementen nichts zu tun haben, sondern daß sie eine Eigentümlichkeit der plexiformen und alveolären Sarcome ausmachen.

So werden die Parotisgeschwülste im Folgenden meist als Sarcome bezeichnet. (Kolaczek-Angiosarcom (Herzfeld) Kocher-Myxosarcom).

Friedländer führt den Ursprung der Zellwucherung auf die Endothelien des Saftkanälchen-Systems zurück. Aehnliche Anschauungen vertreten Paltauf, Franke, Küttner, v. Lotheisen. Die Aehnlichkeit mit Carcinom oder Sarcom sei nur durch eine besonders lebhafte Wucherung der Endothelzellen bedingt.

Vollkmann (Inst. Marchand) betont besonders, daß er Uebergänge zum Drüsenepithel nirgends gesehen habe, seine Arbeit galt lange Zeit als eine Hauptstütze der endothealen Theorie.

Martini weist auf die engen Beziehungen zwischen Endotheliom und Sarcom hin; ähnlich wie das Carcinom gegenüber dem Adenom, so soll das Sarcom eine maligne Form des Endothelioms sein. Auch Steinhaus und v. Hansemann treten für die endotheliale Natur der drüsenähnlichen Zellzüge ein. Auf der 82. Vers. der Gesellschaft deutscher Naturforscher und Aerzte zu Königsberg sagt Marchand, daß er, trotzdem die Epithelähnlichkeit und die Uebereinstimmung der Zellschläuche mit denen der benachbarten Drüsen groß sei, sich nicht zu der Annahme der epithelialen Herkunft verstehen könne. Später ist dann Marchand auf Grund von Drüsenbefunden in den Geschwülsten Anhänger der epithelialen Theorie geworden.

Harbitz (1916) denkt an Kombinationen von Carcinom und Endotheliom. Auch Borst, der sonst die epitheliale Natur der Geschwülste betont, hat Bilder gesehen, in denen die Ableitung der Geschwulstzellen vom Endothel der Saftzellen sehr verführerisch war.

Diesen Autoren steht nun eine ganze Reihe anderer gegenüber, die ebenso sicher die Entstehung der Parotisgeschwülste vom Epithel der Drüsen ableiten.

Zunächst ist Malassez (1883) zu erwähnen, der behauptet, daß alle die Geschwülste bildenden Zellverbände in epithelialer Anordnung echte Epithelie seien.

Thiersch und Waldeyer (1893) sagen, daß epitheliale Geschwulstzellen nur aus wahren Epithelien entstehen könnten, ebenso Perochand, Krieg, v. Weber Mélaton, Robin, Ziegler, König und v. Hippel, ähnlich Löwenbach.

Nach Hinsberg bilden die Epithelien zusammen mit dem sie umgebenden Bindegewebe eine Art organischen Verbande; sie beeinflussen sich gegenseitig in einer bisher noch unverständlichen Weise. Beide Gewebe sollen nach ihm nun durcheinander und nebeneinander wuchern. Der Zusammenhang mit dem Mutterboden hindere die Epithelien am schrankenlosen Wachstum.

Nach Ribberts Ansicht entstehen die Geschwülste aus den Drüsenläppchen, deren Epithel sich deshalb abnorm ausbildet, weil es in skelettogenem Bindegewebe wachsen muß. Das abnorme Zwischengewebe ist aber entweder deshalb in die Drüsenläppchen gelangt, weil sich die Substanz der Kiemenbögen zu weit gegen die Parotisanlage hin entwickelt, oder weil Drüsenabschnitte ihrerseits zu weit gegen die Kiemenbögen vordrangen. In dem abnormen Zwischengewebe könnte nun die Ausbildung der Drüsenteile nicht typisch erfolgen. Es entstehen keine Alveolen und regelrechte Ausführungsgänge, sondern unregelmäßige Züge, Netze und Kanäle, die denen ähnlich sind, die sich im Experiment durch wiederholte Regeneration nach Unterbindung der Ausführungsgänge herstellen lassen. „Sollte Platenepithel vorkommen", sagt Ribbert, „so ist das der Ausdruck unvollkommener Differenzierung".

Zu ähnlicher Auffassung gelangen Erich, Brandes, v. Gaza, Löwenstein, Coenen u. a. Fick wies Epithelfaserung und Verhornung in den Zellen nach. Er und Böttner leiteten die Geschwülste von den Drüsenläppchen der Parotis selbst ab; Schilling nimmt die Ausführungsgänge als Ausgangsmaterial an und weist auf die Aehnlichkeit der Tumoren mit Regenerationsprodukten der Speicheldrüsen hin.

Krompecher sucht eine Analogie der Geschwülste der Parotis mit den schleimigen Basalcellencarinomen zu beweisen und behauptet, daß die schleimigen und hyalinen „Mischgeschwülste" der Speicheldrüsen ganz sicher als Carcinome anzusprechen seien. Eine entsprechende Auffassung vertritt Grawitz; auch Paus und Aschoff treten für die epitheliale Natur der Parotistumoren ein. Die Bezeichnung „Mischgeschwulst" wird neuerdings von der Mehrzahl der Autoren verworfen (Ribbert, v. Hansemann, Böttner).

E. Kaufmann faßt in seinem Lehrbuch die Gründe zusammen, die für die epitheliale Genese der Parotistumoren angeführt werden und schließt sich auf Grund von annähernd 50 eigener Beobachtungen dieser Auffassung an.

Die Entstehung der Parotisgeschwülste erklärt sich ein Teil der Autoren nach der Cohnheimschen Theorie durch eine Keimverlagerung. (Billroth). Birch-Hirschfeld, Lüke, König denken an Derivate der Kiemengänge (branchiogene Parotistumoren). Aehnlich Viquard, Cottard, Wood u. a.

Hinsberg möchte nach embryologischen Studien eher eine Absprengung von Speicheldrüsengewebe selbst annehmen; Guleke schließt sich ihm an. Wilms geht auf noch frühere Embryonalstadien zurück als Hinsberg und denkt an unverbraucht liegengebliebene Keime des Ektoderms und Mesenchyms. Die gleiche Anschauung finden wir bei v. Leeuwen und Brandes, die die Tumoren selbst als Basalcellentumoren bezeichnen. Echte maligne Carcinome können nach Hinsberg und Guleke aus den Tumoren entstehen, wenn (z. B. durch Sprengung der Kapsel) die Epithelien in direkte Berührung mit dem Bindegewebe der Umgebung kommen. Auch diese Entstehung echter Carcinome deute mit Sicherheit auf epitheliale Natur der Geschwülste hin.

Es sei im Folgenden noch ganz kurz darauf eingegangen, wie man sich das Vorkommen von Schleimgewebe und Knorpel in diesen Geschwülsten vorstellt.

Die Anhänger der endothelialen Theorie hielten das epithelartige Endothel sowie Knorpel, myxomatöses und

fibrilläres Gewebe für einander ebenbürtig und waren entweder der Ansicht, daß die Endothelzellen eine indifferente Form annehmen und in dieser Knorpel, Schleimgewebe und Knochen bilden könnten, oder sie sahen das Vorhandensein von Schleim und Knorpelgewebe als Zeichen einer aus einem undifferencierten Keime hervorgegangenen Mischgeschwulst an.

Bruns stellt die Abstammung des Knorpels vom drüsigen Teile der Geschwulst als wahrscheinlich hin und glaubte Uebergänge von diesen zu jenen nachweisen zu können.

Böttner sah Schleim im Protoplasma des Epithels entstehen und macht auf die fließenden Uebergänge zwischen Schleim- und Knorpelgewebe aufmerksam. Das Bindegewebe in den Geschwülsten habe mit diesem Bestandteile nichts zu tun, sondern sei als Stroma aufzufassen.

Nach Schilling entsteht Myxomgewebe dadurch, daß Cysten platzen, weil das dieselben umgebende Bindegewebe zerrissen ist, sodaß nun eine Infiltration des Bindegewebes mit Schleim eintrete. Auf diese sei z. T. auch die Wucherung des Bindegewebes zurückzuführen.

Auch von den übrigen Autoren wird Schleim und Knorpel bald als Sekretions- oder Degenerationsprodukt der Epithelzellen (Brandes, Marchand, Küttner, Herzfeld u. a.) bald als ein solches des Bindegewebes (Löwenstein, Volkmann, Fick, Erich, Clemenz u. a.) angesehen, oder sie nehmen eine mehr vermittelnde Stellung ein und halten die Entstehung sowohl aus den Epithelien wie aus dem Bindegewebe für möglich (Krompecher, Löwenbach). Oder endlich sie sehen in ihnen Zeichen einer Geschwulstbildung aus einem gemischtgewebigen Keime (s. oben). Das Vorkommen von Plattenepithel wird auch erwähnt (Ribbert, Wilms, Grawitz, Erich, Steinhaus, Borst, Hinsberg, Böttner, Brandes).

Ich beschreibe im folgenden Teile einen Fall, der mir von Herrn Geheimrat E. Kaufmann übergeben wurde. Das Präparat rührt von einem Tumor einer 43jährigen

Frau aus Emden, die seit 6 Jahren eine geschwulstartige Verdickung der Wange bemerkte. Diese nahm im Laufe der Jahre zu, sodaß die Patientin den Arzt aufsuchen mußte. Diese Verdickung stellte sich als Tumor der Parotis heraus und wurde nach der Operation zur mikroskopischen Untersuchung eingesandt mit der Frage, ob bösartig oder nicht?

Ich möchte gleich zu Anfang Herrn Geheimrat Prof. Kaufmann meinen herzlichsten Dank für die Ueberlassung des Präparates aussprechen.

Zur genaueren Differenzierung der einzelnen Zellelemente und der Degenerationserscheinungen des Tumors wurden die Präparate nach den verschiedensten Färbemethoden behandelt.

Benutzt wurden

1. Haematoxylin-Eosin, —
2. v. Gieson, —
3. Mucicarmin, —
4. Toluidin, —
5. Mallory, —
6. Elastica-Färbung.

Die dazu gehörigen Bilder habe ich nach den mikroskop. Präparaten gezeichnet.

Der im Folgenden beschriebene Fall soll dazu beitragen, die Genese der Parotisgeschwülste, so weit eben die so oft beschriebenen Endotheliome, Mischgeschwülste und Cylindrome in Betracht kommen, zu klären, — vor allen Dingen möchte ich in der kurzen nachfolgenden Epicrise nachzuweisen versuchen, daß der ganze Tumor vom Epithel der Parotisdrüse selbst ausgegangen ist, die Zellen also lediglich epithelialer Natur sind. —

Ausgehend von einer kurzen Beschreibung des normalen Parotisgewebes, das überall den Tumor umgibt, möchte ich zuerst im Zusammenhang, dann eingehend die einzelnen Elemente des Tumors in den einzelnen Präparaten selbst beschreiben, sowie dessen Veränderungen und Uebergänge gesondert erläutern, da m. E. auf diese

Weise die Veränderungs- resp. die Entwicklungsphasen des Tumors gleichzeitig zu verfolgen sind.

Man sieht, um gleichzeitig die verschiedenen Bilder in den verschiedenen Färbungen zu verfolgen, in der Haematoxylin-Eosinfärbung die für die Parotisdrüsen typischen, normalen Drüsenläppchen, gut abgegrenzt, mit gut gefärbten deutlichen Zellen, deren Protoplasma leicht gekörnt ist. Die Zellkerne liegen z. T. an die Peripherie gedrängt. Das Protoplasma dieser Zellen ist besonders deutlich granuliert, zeigt hier und dort kleine Vakuolen. Andere Zellkerne wiederum sind rundlich, liegen fast in der Mitte der Zelle. Die Färbung ist überall gleichmäßig. Zwischen diesen Drüsenläppchen, resp. Drüsenkomplexen ist hier und dort ein Ausführungsgang getroffen, dessen Zellen keine Abnormitäten zeigen.

Das Bindegewebe ist spärlich; z. T. mit reichlichen Blutmassen durchsetzt. Nun liegt ganz isoliert zunächst an einer Stelle des Präparates ein Stückchen Gewebe, das besonders charakteristisches Gepräge zeigt und manche Eigentümlichkeiten gegenüber dem normalen Parotisgewebe hat. Es ist dies das Tumorgewebe. Durch die gleichmäßige dichtere Verteilung der Zellenmassen gegenüber dem Parotisgewebe springt es in die Augen. Man sieht einen großen gewaltigen Komplex von Zellen, von denen eine neben der anderen liegt, ohne deutliche Abgrenzung unter sich. Durch dies ganze Zellgewirr ziehen schmale, zarte, dünne, in der Haematoxylin-Eosinfärbung rot tingierte Fäden. Diese Fäden sind fein gestreift, zeigen ein Lumen, in dessen Wandung in kleinen Abständen blau gefärbte, streichholzform zeigende Zellkerne liegen. In den Lumina liegt hin und wieder ein rotes Blutkörperchen. Manche dieser kleinen netzförmig angeordneten Stränge konfluieren zu größeren mit Blut gefüllten Hohlräumen, die an sich dieselbe Begrenzung zeigen. Außerdem sieht man ebenfalls leuchtend rot gefärbte, ganz feine, zwischen den Zellkomplexen liegende und diese abgrenzende Bindegewebszüge, die zusammen mit den vorher beschriebenen

s. Abbldg. A I. A II.

s. Abbldg. A I.

s. Abbldg. A II. A IV.

s. Abbldg. A VI.

Zügen dem ganzen Bilde ein netzförmiges Gepräge geben; die Zellen scheinen förmlich in diesem Netze aufgehängt.

An einer Stelle dieser Tumormasse fallen Partien auf, in denen diese deutliche Abgrenzung der dicht gelagerten Zellen nicht mehr wahrnehmbar ist, sondern viele Zellen in einer feinfädigen Masse unregelmäßig, bald in kleineren, bald in größeren Komplexen angeordnet sind. Dort sieht man von Protoplasma nichts mehr. An anderen Stellen anderer Tumormassen eines anderen Präparates findet man dieselben Verhältnisse. Man findet die Zellen in diesen Bildern in ihrer Form verändert wieder; sie sind z. T. länglicher, ovaler geworden und man hat bei schwacher Vergrößerung den Eindruck, als ob die Zellen hier dünne Fortsätze zeigten, was sich aber bei stärkerer Vergrößerung als irrig herausstellt, da diese Bilder durch die äußerst feinen Fäden der Grundsubstanz vorgetäuscht werden, die Zellen als solche also die alten bleiben.

s. Abbldg. A VII.

s. Abbldg. E I. (b)

s. Abbldg. A VII.

Das Bindegewebe zeigt sowohl im Tumor, ob dicht, ob in freien Strängen angeordnet, dieselbe Färbung wie in dem dichtmaschigen Gewebe der feinfädigen vacuolisierten Masse. Der Gegensatz von Bindegewebe und Tumorzelle zeigt sich in anderen Präparaten derselben Färbung deutlich. Neben Bindegewebskernen, soweit solche noch vorhanden, liegen Tumorzellen, die als solche leicht durch ihre Identität mit den übrigen Tumorzellen zu differenzieren sind.

s. Abbldg. A VII.

In manchen Präparaten sind neben diesen Verhältnissen Ausführungsgang ähnliche Zeitbilder zu sehen, die denen der Parotis durchaus ähnlich sehen. Weitere eigentümliche Bilder sind in diesen Präparaten zunächst nicht zu erkennen.

In der v. Giesonfärbung treten dieselben bis jetzt weiter erwähnten Verhältnisse auf. Doch bieten sich dem Auge infolge der Färbung manch neue Einzelheiten.

Das Bindegewebe ist hier tief rot gefärbt, z. T. in dicken, breiten, bandartigen Lagen angeordnet, wellig, z. T. ohne besonders deutliche Structur.

Zellkerne sind fast gar nicht erkennbar. In den Par-

tien, wo die eben erwähnte feinfädige Substanz in ihre Rechte tritt, ist die Färbung des Bindegewebes nicht die typisch rote, sondern mehr blaßrosa oder gelblich. Man sieht dieses Verhalten auch an den Stellen, wo neben dicken, enorm stark gefärbten Bindegewebslagen feine zerfaserte Bindegewebsfibrillen liegen, die ebenfalls diese blasse Färbung zeigen. Der Uebergang von starker intensiver Färbung in eine blassere ist ein allmählicher. Das zeigt sich auch in anderen Präparaten derselben Färbung. Dabei ist zu erwähnen, daß das in der normalen Parotis vorkommende Bindegewebe typisches Verhalten in Bezug auf Färbung zeigt. An den Grenzen von soliden Tumormassen und feinwolkiger Substanz sieht man verschiedentlich gutes relativ normales Bindegewebe. Diese Bindegewebsveränderung, die doch zweifellos vorliegt, näher zu differenzieren, ermöglicht die Mucicarminfärbung. Eigentümlich ist, daß das Bindegewebe z. T. enorm verstärkt und verdickt, in Umgebung des normalen Parotisgewebes, sowie das die Parotisläppchen selbst umgebende Bindegewebe normal blaurötlich gefärbt ist; sobald aber dieses Bindegewebe an soliden Tumormassen angrenzt, geht diese blaurote Färbung in ein immer intensiver werdendes Rot über, wobei die Structur des Bindegewebes selbst vollständig verschwindet und dafür immer mehr die des öfteren erwähnte feinfädige, wolkige fast vacuolisierte Masse zur Geltung kommt, bis schließlich solide Tumormassen und dieses eigentümlich veränderte Bindegewebe oder „Grundgewebe“ sich so vermischen, daß Bilder resultieren, wie sie etwa im Myxomgewebe wiederzufinden sind.

s. Abbldg. Haematoxylin-Eosin: A II & IV.

s. Abbldg. E I, II, III.

An einigen Stellen dagegen wieder zeigen Tumorgewebe und Bindegewebe eine scharfe Grenze, wobei das Bindegewebe seine Structur behält, jedoch einen leichten Hauch ins Rötliche zeigt. In gewissen Partien ist es äußerst schwer, im leicht veränderten Bindegewebe Bindegewebs- und Tumorzellen zu unterscheiden; es liegt hier eine Durchmischung dieser beiden Zellarten vor, wahrscheinlich der erste Grad des Ueberganges vom normalen zum veränderten Bindegewebe.

Vergl. Haematoxylin-Eosin Abbldg. A II, Iv, I.

Ferner finden sich in dem bereits zum größten Teile veränderten Bindegewebe Zweifel in Bezug auf die Art mancher Zellen, die ganz vereinzelt liegen und sternförmige Fortsätze zeigen. Wie schon erwähnt, werden aber diese Fortsätze von der Grundsubstanz geliefert und da auch manche Zellen in kleineren Komplexen liegen, die eben von den Resten der soliden Zellmasse herrühren, sind diese Zweifel, ob nämlich evtl. noch Bindegewebzellen vorliegen, behoben.

Zu erwähnen ist noch, daß diese gleiche Rotfärbung nach Mucicarmin auch die die Tumorzellmassen durchziehenden Kapillaren und das in ganz geringer Menge vorhandene Bindegewebe zeigen. Die Intima der Gefäße im Tumor selbst und das diese umgebende Bindegewebe zeigen die gleiche Färbung.

s. Abbldg. E III.

s. Abbldg. E II. (a).

Besonders instruktive Bilder gibt die Malloryfärbung wieder.

Das normale Parotisgewebe erscheint blau tingiert, die Zellkerne rot, das Protoplasma blau gekörnt. Die hellroten Partien in Kreisform entpuppen sich als die rot gefärbten Zellkerne der kubischen resp. cylindrischen Zellen der Ausführungsgänge der Parotis. Blut ist goldgelb gefärbt.

Das Bindegewebe ist an den Stellen, wo es in breiter Ausdehnung vorhanden ist und noch normal erscheint, tief blau gefärbt, mit Blut durchsetzt. In einem Präparat sieht man nun einen vollständig abgekapselten Tumorbezirk, von dem es scheint, als ob er mit dem ihn umgebenden Bindegewebe nichts zu tun hätte. Im Tumor selbst ist das an der Peripherie liegende Bindegewebe durch die blaue Färbung scharf markiert. An den Stellen, wo bereits eine Veränderung des Bindegewebes eingesetzt hat, erscheint dieses hellblau gefärbt und des öfteren in hellen blauen Fäden angeordnet, die dicht nebeneinander und durcheinander liegen und bald fein gekörnt sind; bald sieht das Bindegewebe fein vacuolisiert aus und gibt in toto das Bild eines feinen Schleiers. In der soliden Tumorzellmasse

sind die diese durchziehenden spinngewebsfeinen Kapillaren und Bindegewebsfibrillen hellblau gefärbt.

Die Zellen zeigen überall dieselbe Färbung wie die der Parotis selbst mit dem Unterschied, daß von Protoplasmafärbung eine ganz fein tingierte Körnelung, unter Umständen sogar gar nichts zu sehen ist. In der wolkigen Masse liegen die Zellen in einzelnen Komplexen viel dichter und lassen vom Protoplasmaleib sehr wenig erkennen.

Nach dieser Beschreibung der allgemeinen Anordnung und der Verhältnisse des Tumors zum normalen Parotisgewebe möchte ich noch kurz im Zusammenhang auf die einzelnen Gewebselemente zu sprechen kommen.

Was die Zellen anbetrifft, so sieht man in dem dichten Tumorgewebe die Zellen immer zu mehreren einen in sich geschlossenen Herd bilden; alle diese so gebildeten Formationen liegen dicht nebeneinander und sind gegenseitig einander durch die früher erwähnten feinen Kapillaren resp. dünnen Bindegewebsfasern abgegrenzt. Die Zellen sind relativ groß und zeigen einen hellen, bei schwacher Vergrößerung wenig erkennbaren, gekörnten Protoplasmaleib, dessen Kern deutlich gefärbt und scharf umrissen ist. Die Zellkerne sind durchweg alle gleichmäßig groß, zeigen runde bis leicht ovale Form. Kernteilungsfiguren konnte ich nicht finden. Die Zellen unter sich sind alle durch einen feinen Protoplasmasaum, der als ganz leichte dunkele Linie erkennbar ist, abgegrenzt; bei starker Vergrößerung erweist sich das Protoplasma der Zellen ganz fein aber deutlich gekörnt; Vacuolen sind nicht zu sehen.

s. Abbldg. A II. A VI., VIII, C 1, D 1.

s. Abbldg. C 1. A VI, A II. D 1.

Zwischen diesen relativ gleichmäßig verteilten Zellbezirken liegen hier und dort etwas dichter Gelagerte; die Zellen sind stark aneinander gedrängt, z. T. unregelmäßig in Haufen, z. T. radiär wie bei einem Ausführungsgang um ein Lumen angeordnet. Dabei ist die Abgrenzung der Zellleiber an und für sich ebenso deutlich wie in den übrigen Partien. Das Protoplasma ist vielleicht etwas deutlicher gefärbt und stärker granuliert. In den etwa vorhandenen Lumen liegen hier und dort leicht gefärbte,

s. Abbldg. C 1. A VIII, A VI

körnige Massen. Eine Membrana propria, an die man bei diesen Ausführungsgangsbildern denken muß, kann nicht geleugnet werden, da sich überall feine, diese Komplexe rings umgebende Bindegewebslagen finden, die fein gewellt erscheinen und hier und dort Kerne zeigen. Z. T. kommen Kapillaren in Betracht, z. T. aber echte Bindegewebsfibrillen, die in der v. Giesonfärbung noch deutlicher zutage treten und in der Malloryfärbung sehr schöne instruktive Bilder geben. Der Zellkern liegt in der Mitte der Zelle und selten an der Peripherie.

s. Abbldg. C 1., A VIII, D 1 ( )

Die v. Giesonfärbung zeigt deutlich scharfe Kernformen. In dieser Färbung sieht man in den dichter gelegenen vorher erwähnten Zellpartien eine deutlichere Protoplasmafärbung, eine noch schärfere Abgrenzung der Zellen und unter den Ausführungsgängen bildenden Zellen eine ziemliche Gleichmäßigkeit.

In der Mucicarminfärbung findet sich außer den oben erwähnten Befunden noch einiges Interessantes in den den Ausführungsgängen der Parotis ähnlichen Bildern. Hier tritt eine solch starke Regelmäßigkeit der Zellenanordnung um ein Lumen zutage, daß man ohne die anderen Zellformationen an ein normales Parotisgewebe denken könnte. Die Zellen sind auch hier unter sich scharf und deutlich durch feine, sichtbare Protoplasmalinien abgegrenzt. In diesen Bildern haben die Zellkerne leicht ovale Form, die Zellform selbst bleibt im großen und ganzen aber dieselbe wie in den übrigen Zellpartien. An ganz vereinzelten Stellen liegen die Zellkerne in den Ausführungsgang ähnlichen Formationen leicht an die Basis — wenn man von einer solchen sprechen kann — gedrängt. In allen Färbungen zeigen die Zellen resp. Zellformationen in der Richtung nach der früher schon kurz beschriebenen feinfädigen Masse, auf die ich später noch einmal eingehe, eine deutliche Veränderung. Das Protoplasma der Zellen, das vorher deutlich sichtbar war, wird hier nur spärlicher und reduziert.

s. Abbldg. A VII.

Eine deutliche Zellmembran zu differenzieren ist nicht emhr möglich. Die Umgebung der Zellkerne, die viel

dichter, zusammengedrängter erscheinen, zeigt in toto stärkere Granulierung; infolge der engeren Beziehungen der Zellen zueinander, sieht jeder Zellkomplex stärker gefärbt und dunkler aus als in anderen Partien. Die Kernform ist im allgemeinen die gleiche geblieben, doch treten ovale Formen gegen früher viel häufiger auf. Ebenfalls ist die Abgrenzung durch das Bindegewebe nicht mehr so intensiv, sodaß die ganzen Zellkomplexe nicht mehr so geordnet sind.

Die einzelnen Färbungen geben bald in dieser bald in jener Richtung deutliche und instruktive Bilder.

Die Mucicarmin-(u. Toluidin-)färbung lassen die vorhin erwähnten Beziehungen nicht so deutlich hervortreten, da ja diese Färbungen in erster Linie zur Differenzierung des Bindegewebes bestimmt sind.

Zum Schluß möchte ich nun noch zur besseren Uebersicht über die verschiedenen Zellveränderungsbilder die Zellformationen beschreiben, die in der feinfädigen Masse selbst zustandegekommen sind.

Von der zu Anfang bestehenden Ordnung ist keine Rede mehr. Die Zellen liegen bald einzeln, bald zu mehreren, bald größeren Komplexen, ihrer Form nach sind sie bald rundlich, bald oval, bald streichholzförmig lang gestreckt; als Komplexe zeigen sie bald Zapfen- bald Kugelform, alle in der an Masse überhandgenommenen, feinfädigen Grundsubstanz liegend. Dabei ist das Protoplasma bald als kleiner, heller, schwacher Saum erkennbar, bald überhaupt nicht mehr sichtbar, dann bald gar nicht gefärbt, bald einen Hauch ins Rötliche zeigend. Hier überwiegt lediglich die Grundsubstanz. s. Abbldg. A VII. E III. E 1. s. Abbldg. A V. VII. F 1. E III. E 1.

Die Ausführungsgang ähnlichen Formationen bleiben auch in den veränderten Massen an manchen Stellen erhalten und vereinzelt gut geordnet mit dem Unterschiede, daß die Lumina erweitert erscheinen. Die Zellen, die einzeln in der Grundsubstanz liegen, scheinen Fortsätze zu bilden, die sternförmig nach allen Seiten ausstrahlen und so eine große Aehnlichkeit mit Schleimzellen wiedergeben. Bei stärkerer Vergrößerung sieht man jedoch die Zellkerne s. Abbldg. A VII. s. Abbldg. A VII. E 1.

s. Abbldg. E III. A VII. deutlich abgegrenzt, die Fasern aber daran vorbeiziehen, letztere also zur Grundmasse gehörig. Schwierigkeit macht diese Differenzierung in der Malloryfärbung, weil hier die faserigen, z. T. hyalin aussehenden Massen so stark blau gefärbt sind, daß sie die Zellen vollständig verdecken und das Bild verwaschen ist. Deutlich zeigt sich in der Mucicarminfärbung der Protoplasmasaum, soweit einer vorhanden ist, als ganz schmale helle Partie um den Kern angeordnet, dabei ist derselbe nicht scharf, sondern leicht gezackt, gewellt.

s. Abbldg. E III. In der vollständig das Bild beherrschenden Grundmasse werden schließlich die Zellen resp. die Zellkerne immer spärlicher, das Protoplasma schwindet vollständig, bis schließlich auch von Kernen nichts mehr wahrnehmbar ist. Da tritt lediglich die Grundsubstanz in ihre Rechte.

Das dem vorligenden Tumor eigentümliche Gewebe, das den ganzen Charakter hauptsächlich bestimmt, ist diese feinfädige Masse, die dem Bindegewebe ihre Entstehung verdankt. Das Bindegewebe macht bestimmte Veränderungen durch, die ich jetzt in verschiedenen Stadien und Verhältnissen zu den Tumorzellen beschreiben will. In der Haematoxylin-Eosinfärbung ist das das normale Parotisgewebe umgebende Bindegewebe ohne besonderen pathol. Befund, zeigt normale Färbung, normale Structur und die dem Bindegewebe eigentümlichen Zellkernformen. Diese Verhältnisse schwinden nun auffallenderweise immer dort, wo Bindegewebe und Tumorzellmassen in Berührung resp. in Beziehung treten. Hier nimmt das Erstere ganz andere Färbung und ganz anderes Aussehen an. Sämtliche Bindegewebsstränge werden viel massiger, klobiger, dicker. Dabei ist die Färbung eine äußerst schwache, bald mattrosa, hellrosa, teilweise kaum gefärbt. Die Faserstructur ist unregelmäßig, stellenweise maschig, wie ein kompliziertes Spinngewebenetz. Dazu kommt eine immer deutlicher werdende Spärlichkeit der Bindegewebskerne, die deutliche Spindelform zeigen. Nun tritt das Bindegewebe in nähere Beziehung zur Tumorzellmasse und da werden die Bilder folgende:

s. Abbldg. A I.

s. Abbldg. A II. A IV.

Die Bindegewebsmasse wird in toto immer dünner und zarter, die Kerne schwinden bald vollständig. Die Faserung ist nicht mehr die typische, vielmehr unregelmäßig, zerpflückt. Es überwiegen immer mehr die Zellen des Tumors, die bald einzeln, bald in kleinen Komplexen von diesem Bindegewebe eingeschlossen werden. Diese Bilder von Seiten der Zellen habe ich bereits beschrieben. Schließlich ist das ganze Bild derart, daß Tumorzellen und Bindegewebe zusammen ein Bild bieten wie es das Schleimgewebe tut. In der Epicrise ist Näheres über die Art der Veränderung, über die Entstehung der Bilder zu schildern. Die die Bindegewebsstructur deutlich differenzierende v. Gieson-Färbung zeigt die oben erwähnten Verhältnisse besonders deutlich. Das Abblassen der Bindegewebsfärbung tritt hier besonders instruktiv hervor. Das tatsächlich das Bindegewebe es ist, welches diese Veränderung durchmacht, zeigt sich daran, daß bereits in dem veränderten Gewebe die noch erkennbaren, erhaltenen Fasern leicht rot gefärbt sind.

s. Abbldg. F I. E III. A VIII. E II. s. Abbldg. F I. E I, II, III. A VII.

Auffallend ist nun, daß dieses Bindegewebe von der ihm typischen rotbraunen Farbe in ein leuchtendes Rotviolett übergeht und dabei stark vacuolisiert und maschig aussieht. Der Färbung nach scheint es, als ob dieses in Veränderung begriffene, resp. schon veränderte Bindegewebe gegen die Tumorzellmasse vorzudringen sich anschickt, da förmlich der Färbung nach rote Straßen zwischen den Zellen liegen und mit diesen zusammen dann die oben erwähnten Verhältnisse zustande kommen.

s. Abbldg. E III, I, II. s. Abbldg. E II, III. F I.

Nach der Beschreibung liegen also die Verhältnisse so, daß auf der einen Seite die solide Tumorzellmasse, auf der anderen Seite das in Veränderung begriffene Bindegewebe und dazwischen das den Schleimgewebetypus zeigende Gewebe erkennbar ist.

Ich möchte im folgenden Abschnitte einerseits die epitheliale Genese des Tumors beweisen, andererseits die Entstehung der Degenerationsformen zu erklären versuchen.

Aus diesem Einzelfalle ohne weiteres auf die Ent-

stehung dieser soviel umstrittenen Tumoren aus dem Epithel zu schließen, wäre verfehlt. Ich halte m. E. diesen vorliegenden Tumor für eine aus dem Epithel entstandene Neubildung. Warum, mögen nachfolgende Erörterungen ergeben.

s. Abbldg. E III, C I, A VI, A V, A II.

Sieht man sich einmal die Zellformation als Ganzes an, ohne zunächst auf die einzelnen Elemente zu achten, so fällt die eigentümliche Anordnung der Zellen auf. Oberflächlich betrachtet, scheinen die Zellen alle ein wenig regellos aneinander zu liegen; bei näherer Betrachtung aber sieht man eine deutliche leidlich geordnete Lagerung. Die durch die Kapillaren, resp. Bindegewebsfäserchen abgeschlossenen Zellbezirke machen den Eindruck einer alveolären Anordnung, die im Grunde genommen der Zellanordnung der Parotis sehr ähnlich ist. Mehrere Zellen liegen in drüsenartigen Komplexen zusammen, größtenteils kompact und kein Lumen aufweisend. Wären die Zellen genau so typisch gefärbt wie die der Parotis, so könnte man bei Anblick dieser Bilder nicht ohne weiteres zwischen Tumor und Parotis unterscheiden.

An manchen Stellen sieht man typische Lobulianordnung, kleine zusammenhängende, unter sich wieder gut geschlossene, rundliche Zellläppchen, genau geformt wie die der Parotis mit dem Unterschied, daß die Zellkomplexe in toto alle heller, glasiger, kompakter erscheinen. Zwischen diesen Komplexen, meist ohne Lumen, zeigen sich nun hier und dort wieder Formationen, die den Ausführungsgängen der Parotis gleichgesetzt werden könnten:

s. Abbldg. A VIII. C I, A VI.

Radiär gestellte Zellen um ein Lumen herum, mit dichterer Lagerung und in toto etwas dunklere Färbung. Dabei sind die Zellen im ganzen bald leidlich geordnet, Zelle neben Zelle, bald ungeordnet, in mehreren Lagen. Bald wieder zeigen sich vereinzelte Komplexe von regellos durcheinander gewirbelten Zellen, dicht gedrängt, dunkler gefärbt — scheinbar tangential geschnittene Zellnester, die sicher auch bei richtig getroffenem Schnitte ein Lumen besitzen werden. Alle diese Formationen zeigen so große Aehnlichkeit mit den Drüsenformen der Parotis, daß man

nicht gut ein Endotheliom annehmen kann, da die hier vorliegenden Bilder als Endotheliom schwer zu deuten wären. Diese Formationen mit ihrer Aehnlichkeit sind zunächst aber noch nicht vollständig beweisend, da sich in den Degenerationspartien richtige Zellstränge und Zellzüge finden, die große Aehnlichkeit mit Endothelzügen zeigen und wenn diese Züge und Stränge nicht erklärt werden könnten, so wäre die Annahme Endotheliom durchaus gerechtfertigt und, da auch Endothelzellen Epithel ähnlich werden können, der Beweis eines Epithelioms schwierig. Aber auch diese erwähnten Zellzüge zeigen näher betrachtet zum größten Teile dieselbe Anordnung, dieselbe Form wie die oben beschriebenen Formationen. Z. T. treten hier die Komplexe mit ihrer Lumenbildung mehr in den Vordergrund. Die Zellanordnungen treten hier allerdings langgestreckt in Strängen auf. Diese Formationen sind bedingt durch eine Veränderung des hier an Masse zunehmenden Bindegewebes, sodaß also diese Zellpartien unter dem Einflusse des Bindegewebes stehen und die Bilder durch diese bedingt sind. s. Abbldg. F I, A. V

Auf diese Bilder komme ich noch zu sprechen.

Was nun die Zellen im Einzelnen betrifft, so zeigen sie manche auffallende Aehnlichkeit mit den Parotisdrüsenzellen. Sie haben die gleiche Größe wie diese, zeigen leichtblasiges Protoplasma wie diese mit dem Unterschiede, daß bei den Tumorzellen der blasige Charakter deutlicher ausgesprochen ist. Außerdem spricht m. E. noch ein Befund für die Annahme von Epithelzellen. Alle die Zellen, die ein Lumen umschließen und dichter liegen, zeigen deutlichere Körnelung des Protoplasmas; ihr Kern ist leicht an die Basis gedrängt; gleichzeitig findet sich im Lumen eine geringe Menge einer feinfädigen, wabigen Substanz. Es könnte möglich sein, daß die Zellen sich hier in einem Zustande der Sekretion befinden. Verschieden zu deuten wären manche Lumenbildungen, wie sie sich in einigen Bildern finden; hier zeigen die Zellen deutlich geordnete Lagerung. Die Lumen selbst sind hier ziemlich groß und zeigen ab und zu geringen Inhalt. Ob diese Bilder ent- s. Abbldg. A VII, A V.

standen sind durch Umwucherung des Bindegewebes durch Zellpartien ähnlich dem Typus III der Grawitzen Theorie der Lumenbildung, also mit secundärer Verflüssigung des Bindegewebes oder primär direkt von den Zellen ausgehen, also eine Nachahmung der größeren Parotisausführungsgänge, ist nicht recht zu unterscheiden. M. E. kommt das letztere in Betracht, da der Inhalt der Lumina nicht ebendieselbe Färbung zeigt wie das übrige in Degeneration begriffene Bindegewebe. Der Zellcharakter selbst bleibt nun auch in den Bildern gewahrt, wo das Bindegewebe und dessen Degenerationsformen überwiegen und die Zellen von diesen eingeschlossen sind. In ihrer Anordnung sind die Zellen merklich gestört, in ihrem Charakter nicht; Kern und Protoplasma sind deutlich zu differenzieren. Höchstens in den vollständig die Oberhand gewinnenden veränderten Bindegewebsmassen ist die Abgrenzung der Zellen nicht mehr so deutlich. Daß in all diesen vermeintlichen Parotisendotheliomen allein diese Bilder vorherrschen, ist nicht gesagt und das will ich mit diesem Falle auch nicht beweisen. Die epitheliale Genese dieses Tumors ist nach meiner Ueberzeugung aber bewiesen durch die drüsenartige Anordnung der Zellen, durch den Zellencharakter selbst, durch die Lumenbildung, durch das Vorhandensein von sicher im Sekretionszustand sich befindenden Zellen, durch das Gewahrtbleiben der Zellformationen bis in den Anfangsbezirk der Bindegewebsmassen hinein. Auch wäre zu erwähnen und in etwa beweisend, daß in der Mucicarminfärbung das Protoplasma der Zellen keine für Schleim typische Färbung angenommen hat, vielmehr hell und gut konturiert bleibt. Produzierten die Zellen Schleim, wie man es bei Anwesenheit der starken schleimgewebsähnlichen Masse annehmen könnte, so müßte sich auch das Zellprotoplasma dementsprechend färben. Einzig und allein würde das kein Beweis sein, aber der Befund unterstützt die anderen Tatsachen. Für einen Tumor überhaupt spricht die mehr gleichmäßige, fast typisch massige, wenig im Uebersichtsbild sichtbare Abgrenzung gegenüber der scharf begrenzten, deutlich conturierten Zeichnung

des Parotisgewebes. Ersteres tut aber dem Beweise einer epithelialen Genese keinen Abbruch. Martini, der selbst Anhänger der endothelialen Theorie ist, sagt, daß man eine etwaige Begründung für die epitheliale Genese des Tumors sehen könnte, einmal in dem morphologischen Charakter der einzelnen Elemente, 2) in der Gegenwart von Neubildungen, die in der Form der Verteilung ein adenomatöses, durch die Bildung von aus Zylinder- oder kubischen Zellen bestehenden Drüsenröhrchen oder Strängen gekennzeichnetes Aussehen annehmen, (3) in der Gegenwart eines bindegewebigen Netzes mit verschiedener Anordnung, 4) in der Metaplasie des Bindegewebes in myxomatöses Gewebe, 5) in der Gegenwart bes. degenerativer Vorgänge von schleimiger oder cystischer Entartung).

Dies alles ist in dem vorliegenden Falle vorhanden und wohl beweisend für die epitheliale Genese.

Auch die von Martini angeführten letzten drei Punkte treffen zu. Die auf diese zutreffenden Verhältnisse bespreche ich später noch genauer.

Da durch die Bindegewebsveränderungen auch noch einige charakteristische Zellbilder zustande kommen, gleichzeitig aber manche Folgerungen aus dem Verhältnis beider Gewebsformationen zu schließen sind, so ist jetzt erst das Bindegewebe sowie dessen Veränderungen kurz zu besprechen, um dann auf Beziehungen zwischen beiden Formationen zurückzukommen.

Das Haupt-Charakteristicum im Tumor ist die Bindegewebsveränderung, diese schleimgewebsartige, myxomatöse Umwandlung. Daß Bindegewebe schleimig degenerieren kann, ist bekannt. Ob nun das Bindegewebe durch die Tumorzellmassen zur Degeneration angeregt wird, oder ob das Bindegewebe primär zu dieser Degeneration neigt, bleibt dahingestellt. M. E. glaube ich meine Auffassung berechtigt, daß die Zellmassen das Bindegewebe zur Degeneration bringen, ob durch Druck oder durch irgend eine etwa chemische Beeinflussung, ist fraglich. Man sieht an den Stellen, wo Bindegewebe und Tumorzellen sich be-

rühren, bereits einen Ansatz zur Umwandlung des Bindegewebes. Die Bindegewebsfasern werden massiger, gequollener, hyaliner. Die Bindegewebskerne werden spärlicher, die hyaline Masse nimmt zu, um allmählich in eine wolkige, vacuolisierte Substanz überzugehen.

Die Tumorzellmasse ist gegen die Peripherie im allgemeinen gut durch Bindegewebe abgekapselt, z. T. aber auch durch massige hyaline, dicke Bindegewebslagen begrenzt, besonders dort, wo die gegenseitige Berührung eine innige ist. Die Degeneration des Bindegewebes tritt nun immer in Richtung nach den Tumorzellen zu auf, nie umgekehrt.

Daß eine Neigung des Bindegewebes primär zur Degeneration besteht, soll nicht ohne weiteres geleugnet werden, da nämlich inmitten der Zellmassen die Intima der Gefäßchen sowie einige Bindegewebsfasern eine ähnliche Schleimgewebsfärbung zeigen wie das übrige Bindegewebe.

Die Elasticafärbung, die doch eine typische Färbung besonders der elastischen Fasern des Bindegewebes bewirkt, zeigt auch eine Veränderung des Bindegewebes daran, daß dieses an den Uebergangsstellen nicht schwarz, sondern hellblau gefärbt ist und wie ödematös, wolkig aussieht und seine typische Structur verloren hat. Die Bindegewebspartien zwischen den Tumorzellen selbst zeigen aber noch deutliche Elasticafärbung, sodaß also an diesen Stellen die Veränderung noch nicht so typisch ist. Läge eine Wirkung der Zellen auf das Bindegewebe vor, so müßten allerdings außer der Intima der Gefäße und den einzelnen Bindegewebsfäserchen auch die sämtlichen übrigen bindegewebigen Elemente Anhaltspunkte für eine Degeneration bieten. Das ist nicht der Fall. Beide Ueberlegungen sind jedenfalls möglich.

s. Abbldg. D 1

Mallassez, Anhänger der epithelialen Lehre, hält die Bindegewebsveränderungen für secundär, entstanden durch Druck der Epithelien auf das umgebende Gewebe, während Löwenstein, Erich und Ribbert annehmen, daß die „hyaline

Quellung" des Bindegewebes von der Umwucherung des Bindegewebes durch die Epithelien abhänge. Dieses degenerierte Bindegewebe bildet nun nach Verlust der Bindegewebszellkerne mit den Tumorzellen nach inniger Durchmischung eine Art myxomatöses Gewebe. Die Tumorzellen zeigen oberflächlich betrachtet die schon früher erwähnten scheinbaren Ausläufe; die Ausläufe gehören aber der Structur des degenerierten Bindegewebes an. Das degenerierte, gegen die Zellmassen vordringende Bindegewebe bewirkt natürlich durch Druck auf die Zellmassen verschiedene Bilder, so die erwähnten Zellzüge, Zellkomplexe, die natürlich bei schwacher Vergrößerung in diesem Falle große Aehnlichkeit mit Endothel-Zügen haben. (S. Abb. F I, A Vb). Es gibt in der Literatur bei verschiedenen Arbeiten angegebene Abbildungen, die durchaus den in diesem Falle vorliegenden Bildern gleichen und dort als Endotheliom bezeichnet werden. M. E. kommt also bei diesen Tumoren noch außer der Aitiologie die Frage in Betracht: wodurch werden diese Formationen bedingt; können nicht auch durch Einwirkung von anderen Geweben endothelartige Züge entstehen wie das hier der Fall ist? s. Abbldg. F 1, A VII, E 1, II, III.

Das Bindegewebe und seine Degenerationsformen drängen die Zellmassen zu Zügen zusammen, resp. splittern aus dem Zellenbande Zellenkomplexe ab. Endothelcharakter der Zellen kommt also hier nicht in Betracht.

Der Nachweis eines direkten Ueberganges von dem die Lymphspalten und Lymphräume auskleidenden Endothelien zu den Schlauch- und strangförmig geordneten Drüsenepithelien ähnlichen Zellen, ist hier nicht zu erbringen.

Der hier vorliegende Tumor ist, soviel ich beurteilen kann, ein zusammenhängendes organisches Ganzes, ein Komplex zweier Gewebe, die sich gegenseitig beeinflussen und dadurch die erwähnten Bilder liefern. Dabei ist festzuhalten, daß an der Schleimbildung lediglich das Bindegewebe beteiligt ist, die Zellen dagegen nichts damit zu tun haben.

Um also zusammenfassend die Entstehung dieser

ganzen Tumorbilder zu schildern, so denke ich mir dieselbe folgendermaßen:

Nach Entstehung der Tumorzellmassen, über deren Genese viele Theorien herrschen, von denen ich am Schlusse noch die wichtigsten erwähnen werde, wird nun das Bindegewebe auf irgend eine Art und Weise zur Degeneration gebracht. Dabei findet diese Degeneration immer an der den Tumorzellen zugekehrten Seite statt. Die Abkapselung durch normales Bindegewebe nach der Peripherie zu bleibt intakt. Nun ergießt sich langsam das schleimig entartete Gewebe lavaartig zwischen die Zellmassen, drängt diese aus ihrer Ordnung, lockert sie, die alveoläre Zeichnung geht an den den Schleimmassen zugekehrten Partien allmählich verloren. Die Zellen liegen nun mehr und mehr in kleineren Komplexen oder Zügen in den sie umgebenden Schleimmassen.

Die Hauptveränderung findet sich im Zentrum des ganzen Tumors, wo das vollständig veränderte Bindegewebe von bereits gelockerten Zellpartien nur noch einzelne Zellen umschließt und so das bereits angeführte myxomatöse Gewebe liefert.

Dieses besteht also aus zwei ganz verschiedenen Gewebsformationen.

s. Abbldg. E III.

Manche Zellen liegen hier förmlich in Kapseln und sehen in etwa Knorpelzellen ähnlich. Inwieweit eine Bildung zu falschem Knorpel, die des öfteren angenommen wird, auch in diesem Falle statthat, ist fraglich. Ich möchte den als Kapsel imponierenden Hof für das allerdings sehr blasige Protoplasma der Zelle halten.

In den noch leidlich intakten Zellmassen sind in dem degenerierenden Bindegewebe nur schmale Züge zu sehen, die sich dann allmählich in die einzeln liegenden Zellen verlieren. Es ist also förmlich ein Wechselspiel zweier Gewebe, zuerst Einwirkung der Zellmassen auf das sie umlagernde Bindegewebe, dann Wirkung des Bindegewebes auf die Zellmassen. Dieses Wechselspiel, dieses gegenseitige noch unverständliche Beeinflussen der Zellen auf

das Bindegewebe beschreibt auch Hinsberg, der sagt, daß die Gewebe durch- und nebeneinander wuchern. (Der Zusammenhang mit dem Mutterboden hindert die Epithelien am schrankenlosen Wachstum). Ob das Spiel nun weitergeht, ob also die Wucherung der Zellmassen, die fortdauert, eine Degeneration des Bindegewebes bis zu einem gewissen Stadium bewirkt oder ob mit der vollständigen Lockerung der Zellmassen durch das einmal in Degeneration begriffene Bindegewebe des Prozesses abgeschlossen ist, ist fraglich. Beides ist durchaus möglich. In ersterem Falle wächst der Tumor, in letzterem müßte der Tumor mit der Zeit der Erweichung anheimfallen. Ribbert sagt: „Die Geschwulst veräußert sich durch Wachstum der Zellen." Ueberall dort, wo die Zellen in Strängen liegen, um Bindegewebe Beziehung zeigen, wo die Zellen in Spalten des Bindegewebes zu liegen kommen, ist die Deutung schwer, der Irrtum Endotheliom verständlich.

Um nun nochmals auf die endothelähnlichen Bilder hinzuweisen, so sind diese durch das Mitwirken der Bindegewebs-Degenerationsformen erklärt. Eine Entstehung aus den Lymphspaltenendothelien des Bindegewebes ist schon deshalb ausgeschlossen, weil in dem eben in Degeneration begriffenen Bindegewebe gar keine Zellarten mehr vorhanden sind. Somit beweist also die Erklärung dieser vermeintlichen Endothelzüge als tatsächliche Epithelstränge auch die epitheliale Herkunft des Tumors.

Die einzelnen Beweise in den Theorien der verschiedenen Autoren, ob und weshalb Endotheliom oder Epitheliom, möchte ich hier nicht nochmals erörtern, da sie schon oft in der Literatur jeder Arbeit erwähnt sind.

Zum Schlusse möchte ich aber noch in Kürze die verschiedenen Ansichten über die Entstehungsmöglichkeit der Tumoren anführen.

Nach Schilling ist der Ausgangspunkt der Geschwülste das Epithel der größeren Ausführungsgänge der Parotis selbst ein Herauswachsen der Neubildung aus dem Epithel

der Ausführungsgänge. Er fand nach seinen Untersuchungen folgendes Ergebnis:

Nach sehr ausgedehnter Excision der Submaxillaris — die Untersuchungen fanden im allgemeinen an den Mundspeicheldrüsen statt — findet in den übriggebliebenen Stücken eine Hyperplasie der acinösen Elemente statt; sehr frühzeitig fängt zugleich ein echter Regenerationsprozeß an in Gestalt einer Neubildung von soliden Epithelsträngen, die aus den kleinen Ausführungsgängen herstammen. Sie finden sich in dem das Blutextravasat durchwuchernden Granulationsgewebe. Sie vermehren sich sehr stark und bilden Verästelungen. Die größten wandeln sich nach und nach in drüsenförmige Schläuche um, die mit geschichtetem Epithel ausgekleidet sind. Verfasser hält dieses auch für möglich in den Parotisgeschwülsten. Den Grund zu dieser Erscheinung sieht er in dem Auftreten von Schleim aus den Cysten des Tumors in das umgebende Gewebe. Vielleicht wird auch durch Schleimeinwirkung das benachbarte Gewebe zur Wucherung der kleinen Ausführungsgänge veranlaßt. Auch könnte durch Druck des Tumors Parotisgewebe zerstört sein, was nun ersetzt werden soll". Unter welchen Umständen eine Proliferation zustande kommt, ergibt folgende Untersuchung von dem Verfasser:

Nach 14wöchentlicher Unterbindung des Ausführungsganges der glandula submaxillaris des Kaninchens findet man in der Wand der mittelgroßen Ausführungsgänge 3—4 Lagen von Kernen ohne bestimmte Anordnung; sie weisen zum Zeichen, daß lebhafte Vermehrung stattfindet, zahlreiche Mitosen auf. Das Epithel drängt kolbenförmig in das Lumen vor.

Fick beschreibt einen Tumor, dessen Ausgangspunkt das praeexistierende Epithel darstellt. Nach Ribberts Ansicht entstehen die Geschwülste aus den Drüsenläppchen, deren Epithel sich deshalb abnorm ausbildet, weil es in skelettogenem Bindegewebe wachsen muß.

Erich hält die Entstehung der Geschwulstzellen aus Speicheldrüsenläppchen für richtig.

Das Geschwulstparenchym entsteht durch Wucherung des alveolären Epithels, oft in alveolärer Anordnung des Parenchyms. Böttner steht auf demselben Standpunkt wie Erich.

Löwenstein ist der Ansicht, daß Epithelwucherung von der Keimschicht ausgeht. Er geht von der Tatsache aus, daß bei Embryonen und Kindern, die wenige Monate alt, das Epithel der kleinen Ausführungsgänge noch nicht einschichtig ist, vielmehr liegen unter der das Lumen begrenzenden Cylinderzellschicht noch ein oder mehrere Schichten kubischer oder abgeplatteter Zellen, letztere direkt an der Membrana propria. Diese Schichten, die wichtig für die Erklärung der Vorgänge sind, bezeichnet er eben als Keimschicht.

Birch-Hirschfeld, ebenso Lücke und König sind für die Entstehung aus embryonalen Keimversprengungen; sie sagen, daß man geradezu von branchiogenen Parotistumoren sprechen kann. Für die Ansicht, daß die Geschwülste branchiogener Art seien, entstanden aus einem ektodermalen Reste einer während der Bildung von den Speicheldrüsen versprengten Keimgewebes, sprechen auch Viquard, Cottard und Wood. Wilms ist der Ansicht, daß die Geschwülste auch aus embryonalen Keimen entstehen, die jedoch einer früheren Periode entstammen als nach Hinsberg. Gulecke vertritt vollständig die Theorie im Sinne Cahnheims. Er weist auf die Arbeit Hinsbergs hin, in der letzterer an Hand von Gefrierschnitten an menschlichen Embryonen nachweist, daß die Speicheldrüsenanlage — wuchernde, drüsige Sprossen des Mundhöhlenepithels — von der achten resp. neunten Woche bis zur zwölften resp. fünfzehnten Woche ohne jede Abkapselung im mesodermalen Bindegewebe dicht an der knöchernen Unterkieferanlage liegen. Abschnürungen können vorkommen und als organisches, mit bindegewebiger Kapsel umgebenes Ganzes wuchern. v. Leeuwen glaubt auch an Entstehung der Tumoren aus versprengten Keimen.

Nach Paus sollen die Beweise für das embryonale Entstehen sein:

1. die Geschwülste liegen, umgeben von einer bindegewebigen Kapsel, wie ein kleiner selbständiger Organkomplex mitten im Gewebe ohne Zusammenhang mit diesem;
2. die Geschwülste treten dort auf, wo sich verwickelte embryologische Vorgänge abspielen,
3. sprechen die verschiedenen Gewebsarten für embryonale Entstehung.

Das wären in aller Kürze die verschiedenen Theorien.

Inwieweit in diesem Falle diese oder jene Theorie maßgebend ist, läßt sich aus dem Einzelfalle nicht erschließen.

Zusammenfassung:

Der hier vorliegende Tumor gilt m. E. als eine einheitliche Neubildung epithelialer Natur. Sämtliche Degenerationsformen gehen vom Bindegewebe aus und alle Veränderungen im Tumor selbst sind durch die Einwirkung der Grundsubstanz, des degenerierenden Bindegewebes zu erklären.

Der Tumor ist ein zusammenhängender Komplex, in dem sich Epithel und Bindegewebe, zwei verschiedene Gewebsarten, gegenseitig beeinflussen und dadurch eben die unter anderem verschiedene endotheliomähnlichen Bilder erzeugt werden.

# Literatur.


E. Kaufmann: Lehrbuch der sp. path. Anatomie,
Aschoff: Lehrbuch der path. Anatomie, Bd. 2,
Gibbert: Geschwülste 1904,
Löwenbach: V. Arch., Bd. 150, 1897,
W. Ohlen: 1893, Z. Beitrag z. path. A., Bd. 8,
Küster: 1807,
Orth: Diagnostik 1918,
Krompecher: Z. Beitrag z. path. A. 44, 1908,
Fick: V. A. 197, 1909,
Martini: V. Arch. 189, 1907,
Paus: Z. B., 1922,
D. v. Hansemann: Z. f. Krebsf. IX, 1920,
Steinhaus: V. A. 168 (1902) Mischgeschw. d. Mundspeicheldrüsen,
v. Leeuwen: V. A. 207, 1912,
Lopokin: F. Z. 6. (1911),
Gulecke: Ar. f. klin. Chir. Bd. 81, 1906,
Hansemann: Dt. med. Wochenschrift 4 (1896),
Bolognesi: Ar. f. klin. chir. 93, 1910,
Erich: Beitr. z. kl. Chir. 51, 1906,
v. Hinsberg: D. Z. f. Chir. Bd. 51, 1899,
Volkmann: D. Z. f. Chir. 41, 1895,
Mallasseo: 1883,
Kaufmann: Z. Arch. f. kl. Chir. 26, 1881,
Eisenmenger: D. Z. f. Chir. 39, 1894,
Küttner: Z. B. 68. H. 3, 1921,
Fritz Schilling: L. B. z. path. A. Bd. 68, 1921,
52. Vers. d. Ges. dt. Naturf. und Aerzte Königsberg 1910 (Marchand),
v. Gaza: Inaug. Diss. 1912, Greifswald,
M. Brandes: Fr. Z. f. Pathologie Bd. 24 (1921),
O. Nasse: Arch. f. klin. Chir. 44, 1892,
Landsteiner: Z. f. Krebsf 22. Bd. N. F. 1901,
v. Ohlen: 1893, Z. B. z. path. A., Bd. 13,
Brüggemann: Z. f. Krebsf. z. A., 1910,
Wilms: D. Mischgeschw. 3. Heft Leipzig, 1899/1902,
Paus: Vers. d. norweg. chir. Vereinigung z. Göteberg 6.-8. 7. 1916.

# Lebenslauf.

Ich, Otto, Erich, Adolf Jenrich, bin als Sohn des Fabrikdirektors Gottlieb Jenrich und seiner Ehefrau, geb. Bekedorf in Bruchhausen bei Hüsten, Krs. Arnsberg, am 27. 11. 1897 geboren. Ich besuchte daselbst die Volksschule, dann bis zur Quinta das Gymnasium zu Arnsberg.

Nach Versetzung meines Vaters nach Brilon in Westfalen besuchte ich das Gymnasium Petrinum zu Brilon bis zur Oberprimareife, wurde dann am 2. August 1916 zum Kriegsdienst einberufen. Nach Rückkehr 1919 bekam ich das Reifezeugnis und begann das Studium der Medizin an der Universität zu Marburg bis zum Physicum.

Danach absolvierte ich die übrigen Studiensemester an den Universitäten Freiburg, München und Göttingen. In Göttingen blieb ich bis zum Staatsexamen, das ich am 24. Januar 1924 beendete. Meine Approbation erhielt ich nach einem halben prakt. Jahre an dem Krankenhaus Berlin-Wilmersdorf (Dr. v. Rothe) am 20. August 1924. Ich war dann bis zum 1. Januar 1925 auf der chirurg. gynäkolog. Abteilung desselben Krankenhauses als Volontärarzt tätig.

Vom 1. Januar bis zum 1. Juni 1925 arbeitete ich als Volontärassistent am patholog. Institut des Städtischen Krankenhauses Friedenau (Auguste-Victoria Krankenhaus) Prosektor Prof. Dr. Steinbiss.

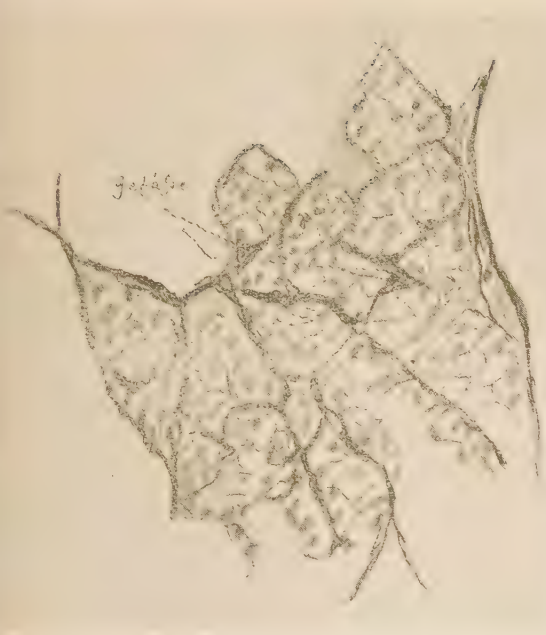

(N. Präp. 10).

Präp. D I Nr. 10.
Mallory-Färbg.
ähnl. Stelle wie Präp. 1
o. A Präp. VI.
starke Vergr.

E III

Mucicarmin. st. Vergr.
(Mikr. Johnen-Essen).

A V.

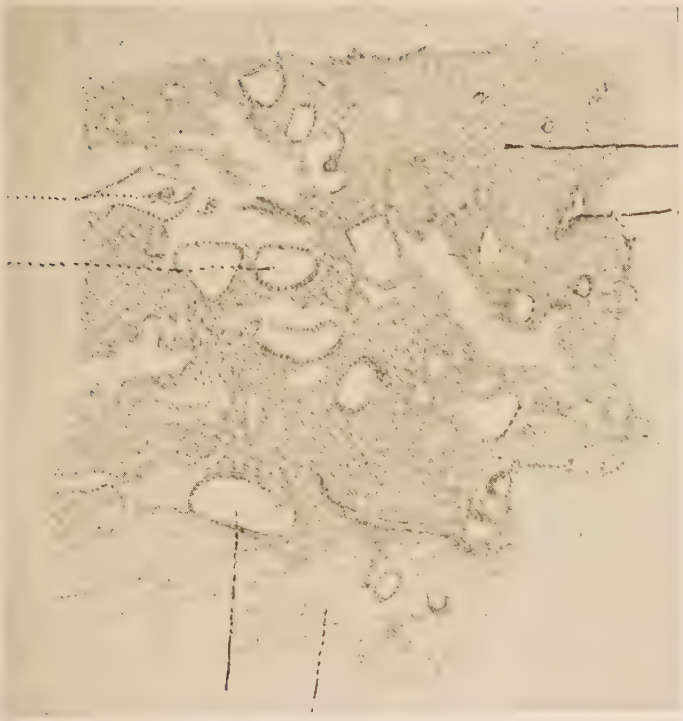


(N. Präp. 1).

A Präp. V. schw. Vergr. (andereStelle)
a = Blut
b = Schleimmasse
c = Hohlraumbildg.
d = Tumormasse.

F I

(n. Präp. 4)

F 1
starke Vergr.

I a b

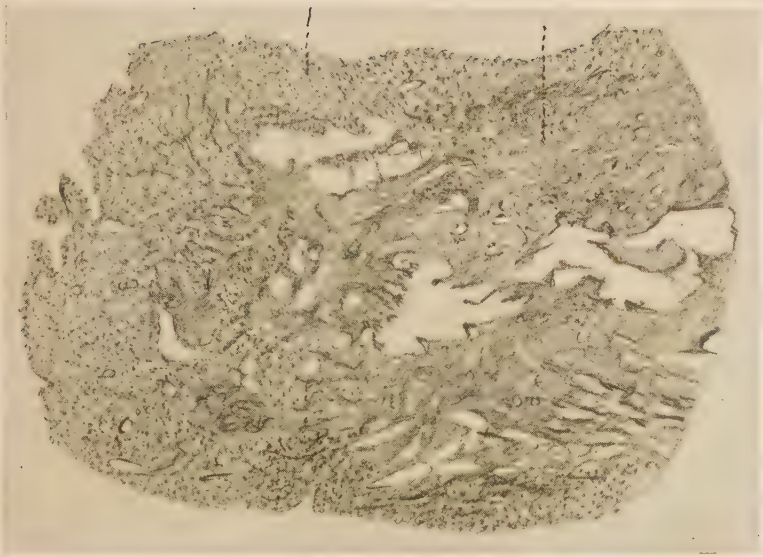

E. I Präp. Nr. 16
Mucicarminfärbg. schw. Vergr. Path. J. Göttg Mikr. N. = 89.
(n. Präp. 16) a = Zellen des Tumors. b = Schleim -- —.

E II

E Präparat II.
Mucicarmin. schw. Vergr. (N. Mikroskus Johnen-Essen.)

VI

A. Präp. VI
starke Vergrößerung v. Stelle d.

VII

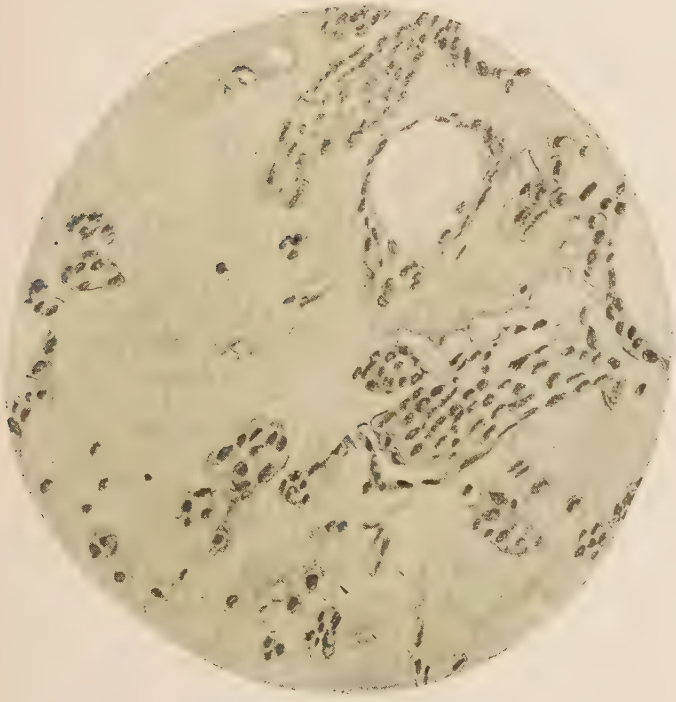

a

A. Präpar. VII.
starke Vergr. v. Stelle b u. Umgebung.
v. Präp. V. (1).

I

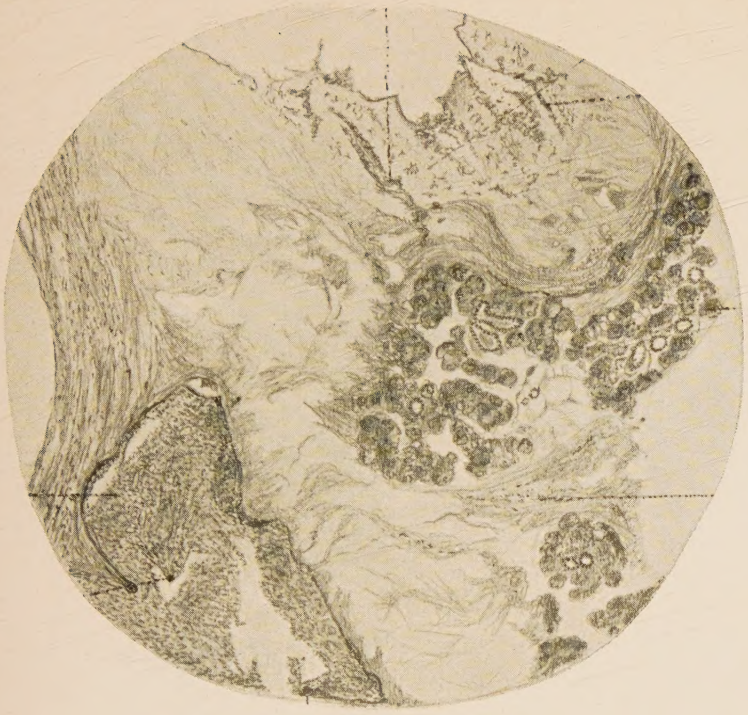


β

Präp. 1) Mikrosk. No. 89 Path. J. Göttg.

A Präp. 1. schw. Vergr.
a = normales Parotisgew.
b = Blut.
c = Tumormasse.

VIII

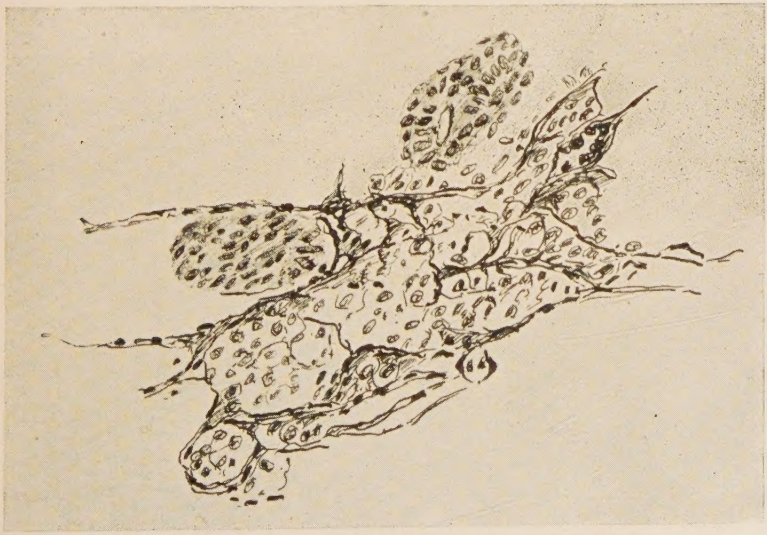

(n. Pr. 8)

I

C. Präp. 1 v. Gieson.
ähnliche Stelle wie in Präp. A 1 VI. starke Vergr.

II

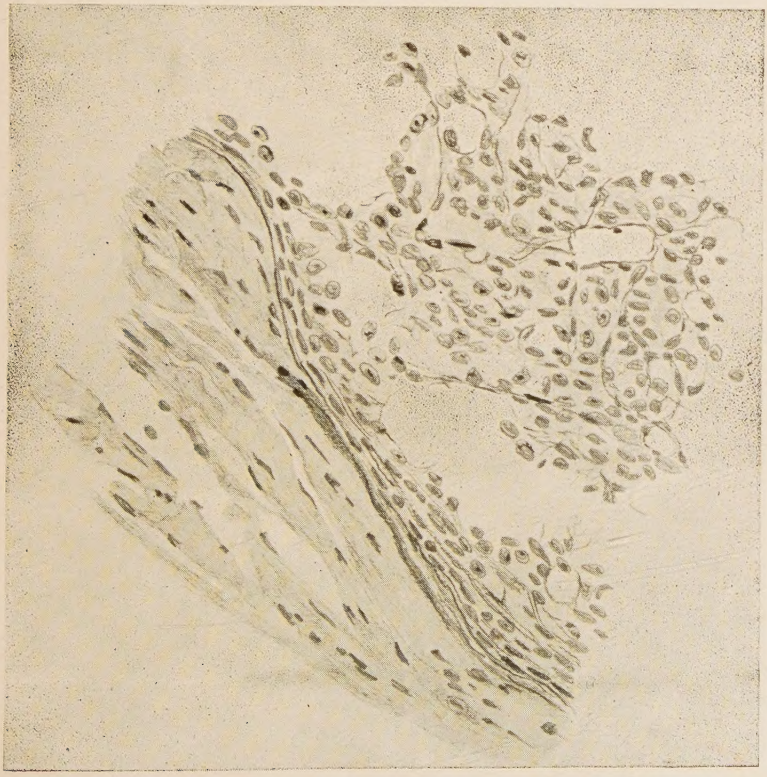

. Präp. 1). A. Präp. II starke Vergr. Vergr. v. A. Präpar. 1 (c).